

# 심실중격결손증 환자에서 비침투적 방법을 이용한 수술적응기준에 관한 고찰

연세대학교 의과대학 소아과학교실

유철주 · 설준희 · 이승규 · 진동식

## 서 론

심실중격결손증은 선천성 심질환중 가장 흔한 질환으로 그 빈도는 선천성 심질환의 약 30%를 차지하며 1,000명의 신생아중 2명이 발생한다고 한다<sup>1)</sup>.

통상적으로 심실중격결손증 진단은 이학적 검사, 흉부 X선사진, 심전도를 통하여 진단을 할 수 있지만 이외에도 심초음파 검사와 심도자술이 있다. 이중 침투적 방법인 심도자술은 결손의 위치, 크기와 더불어 혈유동학적인 면들을 진단하는데 가장 정확하다. 그러나 이러한 침투적인 방법은 나이 및 체중이 적을수록 기술적인 면에서 시행하기가 다소 어렵고 이로 인한 합병증이 동반될 가능성이 높고 임상적으로 상태가 좋지 않은 환자, 특히 심한 폐동맥고혈압이 동반된 큰 심실중격결손증 환자에서는 잦은 상기도염과 모세기관지염 및 반복되는 심부전증으로 그 시기를 놓치는 경우가 흔하다. 이에 저자들은 비침투적 진단방법인 심단층 에코도(Two dimensional echocardiogram)로 심실중격결손의 type을 규명하고 또 대강의 혈역학을 규명하여 비침투적 방법만으로 개입술이 가능한가의 여부를 조사하고, 타당하다고 생각되는 기준을 설정하여 이에 따라 수술을 시행하고 그 결과를 보고하는 바이다.

## 연구대상 및 방법

1984년 9월부터 1985년 8월까지 만 1년동안 연세의 대 부속 세브란스병원에 입원하였던 심실중격결손증 환자를 대상으로 하였다.

접수일자 : 86년 6월 9일

1985년도 과별 프로젝트 연구비에 의해 이루어 졌음.

심실중격결손증 환자중 심도자술없이 심단층 에코도를 사용하여 개입술을 시행할 수 있는 기준으로는 ① 2세이하의 환자, ② segmental diagnosis에서 SDS 여야 하며, ③ 4 chamber view에서 폐정맥이 모두 좌심방으로 유입되는 것이 확인되어야 하며 이것이 불확실한 경우에는 contrast echocardiogram을 시행하여 심방중격결손을 제외하여야 한다. ④ suprasternal long axis view에서 대동맥 축착 및 대동맥궁 장애(interruption)를 제외시켜야 하며 만일 불확실한 경우 retrograde echocardiogram(요골동맥 이용)을 시행하여야 한다. ⑤ parasternal long axis 및 4 chamber view에서 대동맥판 탈출(prolapse) 및 동맥류(aneurysm)의 유무를 확인한다. ⑥ 심실중격결손은 적어도 2이상의 view에서 5 mm 이상 크기의 결손을 확인하고 그 type이 명확하여야 한다. ⑦ 심실중격결손이 malalignment type인 경우에는 대동맥판과 이첨판간의 연속성 여부를 확인(3 mm 이하)하여 양대혈관 우심실기시를 제외시킨다. ⑧ 초음파검사상 RVP/LVP(좌심실 수축기압력에 대한 우심실 수축기압력의 비)가 4/5이상인 경우에는 동맥혈 산소포화도를 측정하여 산소포화도가 정상이었던 경우에 한하며, 특히 malalignment type에서 RVP/LVP가 4/5이상인 경우에는 심도자를 시행하여 Eisenmenger 증후군의 유무를 조사하여야 한다. 따라서 본 조사에서 이같은 경우는 제외하였다.

상기 기준에 합당한 환자는 1년간 총 36명이었으며 심도자술없이 개입술을 시행하였다. 환자의 수술당시 연령은 3개월부터 23개월이었으며 평균 연령은 11.3±5.6(평균±표준편차)개월이었으며, 남아가 25명이었고 여아가 11명이었다. 체중은 3.3 Kg에서 13 kg까지였으며 평균체중은 7.5±2.3(평균±표준편차) kg이었다.

심단층 에코도로 우심실 압력을 평가하는 방법은

Table 1. Diagnostic Accuracy to Determine the Site of Ventricular Septal Defect by Two-dimensional Echocardiography

Types of defect	No. of 2-D Echo. diagnosis	No. of surgical diagnosis	% correctly identified
Perimembranous	28	26*	93
Doubly committed	8	7**	88
Muscular	0	0	—
Total	36	33	92

\* Two cases of perimembranous type confirmed doubly committed type at operation

\*\* One case of doubly committed type confirmed perimembranous outlet type at operation

2-D Echo.: Two-dimensional echocardiography

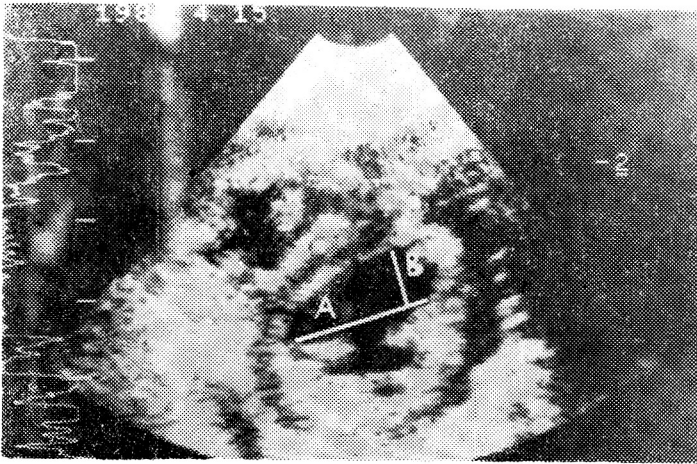


Fig. 1. Method of estimation of the right ventricular systolic pressure/left ventricular systolic pressure (RVP/LVP) by short axis view from parasternal positions. The diameter between the interventricular septum(A) and the longest vertical from to the interventricular septum(B) was measured. We estimate the RVP/LVP by the ratio, B/A.

parasternal short axis view에서 유두근(papillary muscle)이 보이는 곳을 video recorder에 담은 후 slow motion으로 관찰하면서 수축말기(endsystolic phase)에 고정시키고 interventricular sulcus의 거리를 측정하고 (A), 여기에 수직인 심실중격까지의 거리 (B)를 측정하여 (Fig. 1), B/A 비를 얻어 우심실 수축기압력과 좌심실 수축기압력의 비 (RVP/LVP)로 결정하였다<sup>9)</sup>.

### 결 과

심단층 에코도에서 심실중격결손증이 의심되어 심도자술 없이 개심술을 시행하였던 36명의 환아에서 모두 수술시 심실중격결손이 확인되었고 patch closure에 의해 완전 교정술을 시행하였다. 수술시 동맥관개존이

동반되었던 경우는 이중 결찰하여 주었고 심방중격결손이나 난원공개방이 동반되었던 경우는 직접 봉합하여 주었다.

심단층 에코도에서 확인된 심실중격결손의 위치와 수술시 확인된 결손 위치와의 상관관계는 상당히 정확한 것으로 평가되었다 (Table 1). 즉 심단층 에코도에서 perimembranous type으로 진단된 28례중 수술시 같은 perimembranous type이었던 경우가 26례 (93%)이며, 위치가 상이한 2례의 경우는 수술시 doubly committed type으로 판명되었다. 심단층 에코도에서 doubly committed type으로 진단된 8례중 수술시 같은 doubly committed type이었던 경우는 7례 (88%)였으며, 위치가 상이하었던 1례는 수술시 perimembranous outlet type으로 판명되었다. 이와같이 총 36례중 33례에서 심단층 에코도와 수술시 심실중격결손

Table 2. Diagnostic Accuracy to Detect the PDA by Two-dimensional Echocardiography

By 2-D	At operation	No. of cases confirmed PDA	No. of cases without PDA	Total
No. of cases with PDA		3	6	9
No. of cases without PDA		2	25	27
Total		5	31	36

2-D Echo: Two-dimensional echocardiography  
 PDA: Patent ductus arteriosus

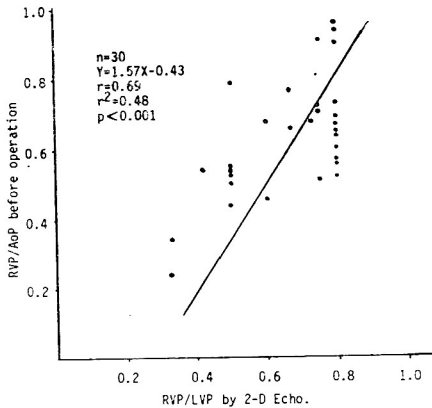


Fig. 2. Relationship between estimated right ventricular systolic pressure/left ventricular systolic pressure(RVP/LVP) by two-dimensional echocardiography(X axis) and measured right ventricular systolic pressure/systemic arterial systolic pressures(RVP/AoP) before operation(Y axis).

Table 3. Postoperative Complications

Postoperative complications	No.
Respiratory tract problems*	6
Junctional rhythm	2
2nd degree AV** block	1
3rd degree AV** block	1
Occasional PVC'S***	5
Complete RBBB****	14
Incomplete RBBB****	3
Cerebral embolism	1
Wound infection	2

\*Respiratory tract problems: Include pneumonia or atelectasis

\*\*AV: Atrioventricular

\*\*\*PVC'S: Premature ventricular contractions

\*\*\*\*RBBB: Right bundle branch block

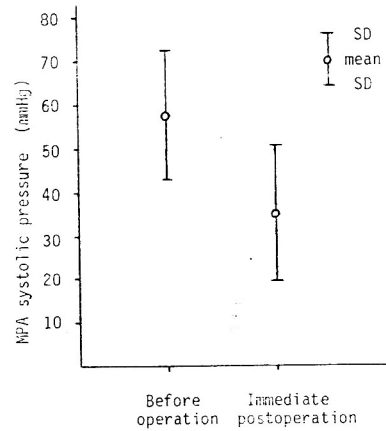


Fig. 3. Changes of main pulmonary arterial systolic pressure before operation and immediate postoperation.

위치가 동일하여 심단층 에코도의 정확도는 92%였다. 수술시 측정된 좌우 단락량의 비율은 1.46 : 1부터 6.67 : 1까지였으며 평균 3.8±1.6 : 1(평균±표준편차)이었다. 폐혈관 저항과 체혈관 저항의 백분율은 10%부터 74%까지였으며 평균 34.7±15.4%(평균±표준편차)였다.

심단층 에코도에서 동맥관개존증이 확인된 9례중 3례에서만 동맥관개존증이 존재하였고, 심단층 에코도에서 확인하지 못한 경우, 2례에서 수술중 동맥관개존증이 존재하였다(Table 2).

심단층 에코도로 측정된 좌심실 수축기압에 대한 우심실 수축기압의 비율(RVP/LVP)을 교정수술전 직접 측정된 대동맥 수축기압에 대한 우심실 수축기압의 비율(RVP/AoP)과의 상관관계를 보면, 그 상관도는 0.69였다(Fig. 2).

교정수술 직전과 직후의 폐동맥 수축기 압력을 비교하면, 교정수술 직전 폐동맥 수축기 압력은 57.6±14.6 mmHg(평균±표준편차)였고 교정수술 직후는 35.0±15.6 mmHg(평균±표준편차)로 감소하였다(Fig. 3).

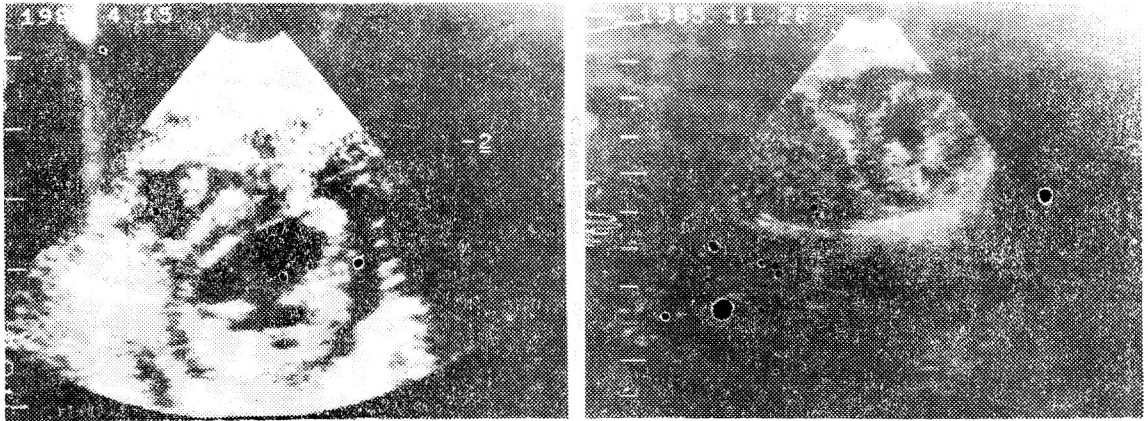


Fig. 4. Preop-and postop-evaluation of right ventricular pressure by two dimensional echocardiography. Seven months after patch closure of ventricular septal defect, the right ventricular pressure was normalized.

심실중격결손 교정후 생긴 합병증으로는 폐렴이나 무기폐가 생긴 경우가 6례, 뇌혈전이 1례 있었고, 창상감염이 2례 있었으나 모두 호전이 되었다. 심전도상의 이상으로는 완전우각블록이 14례, 조기심실수축이 5례, 불완전우각블록이 3례, junctional rhythm 이 2례 존재하였으며, 이외에도 2도 방실블록과 3도 방실블록이 각각 1례씩 존재하였다. 이중 완전우각블록과 불완전우각블록은 계속 같은 양상이 지속되었으며, 2례의 junctional rhythm 은 수술후 2일째, 6일째 각각 나타났으며 하루후 2례에서 모두 소실되었다. 2도 방실블록은 수술후 2일째 나타났고 2일후 소실되었다. 3도 방실블록이 1례 있었으나 장기적 추적이 불가능하였다. 조기심실수축은 전례에서 후에 자연히 소실되었다(Table 3).

수술중 사망한 예는 없었으며 모든 환아에서 수술후 경과가 좋아져서 퇴원하였다.

고 안

선천성 심질환중 가장 빈도가 높은 심실중격결손증은 결손의 크기에 따라 다양한 임상경과를 취하게 된다<sup>15)</sup>. 심실중격결손이 작은 경우는 좌우 단락량이 적으므로 폐 등맥압도 정상이고, 환자는 증상이 없으며, 진찰시 우연히 발견되기도 한다. 반면에 심실중격결손이 큰 경우는 폐 혈류량이 증가하여 폐성 고혈압이 유발되며, 영아기에 호흡곤란, 발육부진, 수유장애, 발한, 잦은 호흡기감염과 심부전을 나타내게 된다<sup>11,12)</sup>.

Hoffman 및 Rudolph<sup>2)</sup>는 2세이내에 많은 좌우단락

이 있는 큰 심실중격결손증 환자의 계속 관찰에서 2세 이후에 폐 혈관질환이 생긴 것을 관찰하고 2세이후 폐혈관 질환이 생긴 환아에서 교정수술을 하여도 폐혈관 변화는 교정되지 않아 나중에까지도 문제를 초래한다고 보고하였다. 그러므로 큰 심실중격결손증 환아에서는 폐혈관질환이 생기기 전인 2세이내에 외과적 처치를 시행할 것을 추천하였다.

중등도 혹은 큰 심실중격결손증에서 사망하는 경우 대부분이 영아기에 사망하게 된다. 그러므로 이러한 경우 조기에 수술적 처치가 요구되나 영유아 때 수술 교정에 따르는 위험도는 상당히 높아서 되도록이면 교정수술을 늦추는 것이 원칙이다. 그러나 잘 치료되지 않는 심부전, 잦은 호흡기 감염, 심한 폐성 고혈압, 발육부진이 존재하는 경우에는 높은 위험도가 있음에도 불구하고 조기교정을 시행하여야만 한다<sup>2,4)</sup>. 이러한 측면에서 최근 들어 심장수술이 보편화되면서 신생아나 영아기 환자의 수술빈도가 늘어나고 있는 실정이다.

통상적으로 심실중격결손증뿐 아니라 전반적인 선천성 심질환에서 심장 수술전 진단방법의 하나인 심도자술은 수술결과와 함께 정확한 진단을 위하여 반드시 필요한 검사중 하나이다. 그러나 신생아나 영아기 환자의 경우 심도자법을 이용하기란 기술적으로 다소 어려운 점이 있는 것 이외에도 ① 연장야에 비하여 다소 높은 사망율을 보이며, ② 검사후 고열, 부정맥, 심부전등의 후유증이 지속되는 경우가 있으며, ③ 이와같은 후유증에 이어서 잦은 상기도 감염 및 호흡기 감염으로 연결되어 수술시기를 잃거나 사망하는 경우도 있

다. 따라서 최근에는 비침투적인 방법만으로 선천성 심질환을 진단하고 수술하려는 경향이 있다<sup>6)</sup>.

심단층 에코도를 사용하여 심실중격결손증을 확진할 수 있는 경우는 영아기 때 약 74%의 정확성을 보인다고 한다<sup>7)</sup>. Sutherland 등<sup>8)</sup>에 의하면 심실중격결손의 위치 진단에 있어서 심단층 에코도는 90%의 정확성을 보인다고 하였다. 저자들의 경우에서도 심실중격결손의 위치진단에 있어서 정확성은 92%였다(Table 1). Sutherland 등<sup>8)</sup>은 Perimembranous type 을 inlet, outlet, trabecular septum extension 으로 각각 분류하였고 muscular type 도 inlet, outlet 으로 각각 분류하여 정확성을 비교하였다. 본 저자들이 연구한 결과도 이와같이 좀 더 정확히 분류하였을 때는 perimembranous type 은 79%의 정확성과 doubly committed type 은 88%의 정확성을 보여 결과적으로 81%의 정확성을 보였다. 최등<sup>9)</sup>이 보고한 바에 의하면 심조영술로 진단된 경우 심실중격결손 위치진단의 정확성은 88%로, 본 저자들의 결과(92%)와 비교하여 보면, 심실중격결손 위치 진단에는 심단층 에코도가 더 정확한 결과를 얻었다. 이처럼 심단층 에코도는 심실중격결손과 그 위치의 진단에 정확한 정보를 제공하는 것으로 사료되어 혈액학적 정보만 알 수 있다면 반드시 위험성이 따르는 심도자술을 시행하지 않고도 개입술을 시행할 수 있다는 결론을 얻을 수 있다.

심실중격결손증과 동맥관개존증이 동반되었던 경우, 심단층 에코도를 사용한 동맥관개존 진단에는 정확성이 낮은 결과를 얻었고(Table 2), 마찬가지로 심방중격결손이나 난원공개방이 동반된 경우도 정확성은 낮으나 이 두 질환은 개입후 외과의사에 의해 쉽게 확인이 될 수 있으므로 크게 문제가 되지 않는 것으로 사료된다.

심단층 에코도를 사용하여 측정된 우심실압의 평가(RVP/LVP) 상관도는 0.69였다(Fig. 1, 2). 본 결과는 설등<sup>9)</sup>이 발표한 결과보다는 상관도가 많이 떨어졌지만, 심단층 에코도만을 사용하여 측정할 수 있는 방법으로 좋은 지표가 된다고 생각되어진다.

이와같이 저자들이 관찰한 바에 의하면 주로 유아기 환아에서 폐동맥 고혈압이 동반된 심실중격결손증이 의심되는 환아에서 상기 기술된 기준에 의거하여 심도자술 없이 동반기형의 유무, Eisenmenger 증후군의 유무, 대강의 폐동맥 압력 그리고 심실중격결손 위치의 확인이 가능하며 이에 따라서 완전교정 수술이 가능하다고 생각되며 앞으로 최근 각광받고 있는 Doppler 심에코 등을 결합하여 시행하는 경우 더 자세한 정보를 얻

을 수 있으므로 나이가 어린 환아 특히 신생아 등에서는 위험부담이 많은 심도자술없이 심에코만으로 수술하여도 좋은 결과를 얻을 수 있을 것으로 사료된다.

## 결 론

만 2세이하의 심실중격결손증 환아중 중등도 혹은 큰 심실중격결손증으로, 잘 치료되지 않는 심부전, 잦은 호흡기감염, 발육부전, 후에 발생하는 폐혈관 질환으로 인하여 조기 교정수술이 불가피한 경우에는 위험성을 가진 심도자술과 같은 침투적 진단보다는 심단층 에코도를 사용한 비침투적 진단방법으로도 성공적인 조기 교정수술이 가능하였다.

## 참 고 문 헌

- 1) Mitchell, S.G., Korones, S.B. and Berendes, H.W.: *Congenital heart disease in 56,109 births. Incidence and natural history. Circulation, 43:323, 1971.*
- 2) Hoffman, J.I.E. and Rudolph, A.M.: *The natural history of ventricular septal defect in infancy. Am. J. Cardiol., 16:634, 1965.*
- 3) 설준희, 이승규, 진동식: 선천성 심장질환 환아의 심단층에코도를 이용한 우심실압의 평가에 관한 연구. 순환기, 15:241, 1985.
- 4) Sigmann, J.M., Stern, A.M. and Sloan, H.E.: *Early surgical correction of large ventricular septal defect. Pediatrics, 39:4, 1967.*
- 5) Rein, J.G., Freed, M.D., Norwood, W.I. and Castaneda, A.R.: *Early and late results of closure of ventricular septal defect in infancy. Ann. Thorac. Surg., 24:19, 1977.*
- 6) Gersony, W.M. and Bierman, F.Z.: *Cardiac catheterization in the pediatric patient. Pediatrics, 67:738, 1981.*
- 7) Cheatham, J.P., Latson, L.A. and Gutgesell, H.P.: *Ventricular septal defect in infancy: Detection by two dimensional echocardiography. Circulation, 59(Supp. II):112, 1979.*
- 8) Sutherland, G.R., Godman, M.J., Smallhorn, J.F., Guiterras, P., Anderson, R.H. and Hunter, S.: *Ventricular septal defects. Two dimensional echocardiographic and morphologic*

- correlations. Br. Heart J.*, 47:316, 1982.
- 9) 최규옥, 설준희, 이승규, 조범구, 홍승록: 심실중격 결손증의 형 및 빈도 —심조영술에 의한 진단— 대한방사선의학회지, 21:592, 1985.
- 10) McNicholas, K., DeLeval, M., Stark, J., Taylor, J.F.N. and Macartney, F.J.: *Surgical treatment of ventricular septal defect in infancy. Primary repair versus banding of pulmonary artery and later repair. Br. heart J.*, 41:133, 1979.
- 11) Weidman, W.H., Blount, S.G., DuShane, J.W., Gersony, W.M., Hayes, C.J. and Nadas, A.S.: *Clinical course in ventricular septal defect. Circulation*, 56:156, 1977.
- 12) Morgan, B.C., Griffiths, S.P. and Blumenthal, S.: *Ventricular septal defect. Congestive heart failure in infancy. Pediatrics*, 25:54, 1960.
- 13) Corone, P., Doyon, F., Gauéau, S., Guérin, F., Vernant, P., Ducam, H., Rumeau Rouquette, C. and Gaudeul, D.: *Natural history of ventricular septal defect. A study involving 790 cases. Circulation*, 55:908, 1977.
- 14) Muraoka, R., Hikasa, Y., Shirotani, H., Mori, A., Okamoto, Y., Kole, H., Abe, K., Yokota, M., Shirai, O. and Konish, Y.: *Open-heart surgery in infants under two years of age using deep hypothermia with surface cooling and partial cardiopulmonary bypass. J. Cardiovasc. Surg.*, 15:231, 1974.

=Abstract=

### The Criteria for Surgical Correction of Ventricular Septal Defect by Non-invasive Diagnostic Methods

Chuhl-Joo Lyu, M.D., Jun Hee Sul, M.D., Sung Kyu Lee, M.D.  
and Dong Shik Chin, M.D.

*Department of Pediatrics, Yonsei University, College of Medicine, Seoul, Korea*

In selected cases, early corrective surgery is indicated in the management of infants with moderate or large ventricular septal defects. The risks of any surgical procedure in infancy are acknowledged to be great and should be avoided if possible. However, these surgical risks are justified when the patients have intractable congestive heart failure, marked growth retardation, recurrent prolonged lower respiratory infections and severe pulmonary hypertension.

Cardiac catheterization should be included for diagnosis of congenital heart diseases before surgery. However, the risk of such study, even in experienced laboratories, is life-threatening among the small, severely ill infants.

Thirty-six infants and children under the age of 2 years underwent patch closure of a ventricular septal defect without cardiac catheterization and revealed good results. All patients were selected under the criteria of operation without cardiac catheterization.

We concluded that two dimensional echocardiography provided a reliable and promising non-invasive method of identifying the ventricular septal defect in high risk small, severely ill patients.

#### Key Words:

Ventricular septal defect, Two dimensional echocardiography.